

Lesão Ulcerada e AIDS

Alberto Saraiva Tibúrcio¹, Eliane Dinau Leal Passos¹, LÍlian Cristina Gomes da Rocha², Délcio Nassif Sarruf³, Eliane Pedras Dias⁴, Renata Pereira Simão Riça⁵, Aparecida Cristina Sampaio Monteiro⁵, Helena Cramer Veiga⁵, Nero Araújo Barreto⁶, Mauro Romero Leal Passos⁷

1 - Alunos do Curso de Especialização em DST- Setor de DST/UFF

2 - Especialista em DST- Setor de DST/UFF -Mestrando DIP/UFF

3 - Prof. Adjunto da Faculdade de Odontologia - UFF

4 - Prof. Adjunta de Patologia do H.U.A.P/UFF

5 - Monitoras do Setor de DST- Setor de DST/UFF

6 - Prof. e Chefe do Laboratório do - Setor de DST/UFF

7 - Prof. Adjunto e Chefe do Setor de DST/UFF

J. A. S. L., masculino, 37 anos, preto, casado, natural do Rio de Janeiro, morador de Niterói, profissão guarda de segurança bancária. DST nº 1899.

Paciente foi encaminhado ao setor por uma amiga, após ter procurado vários serviços em Niterói. Refere ter tido sua 1ª relação sexual aos 20 anos, afirmando ter vida heterossexual ativa com parceira fixa exclusiva, mantendo relações 2 vezes por semana, com prática de sexo anal, negando sexo oral e passado homossexual.

Quadro clínico: Paciente com péssimo estado dentário apresentando lesões ulceradas em lábios inferior direito e superior esquerdo que perduravam há mais de trinta dias com secreção purulenta e grande edema bucal. Na mucosa orofaríngea notava-se presença de placas purulentas. Queixava-se de odor fétido, disfagia e emagrecimento de mais de 10 kg em um mês.

Conduta: Foi coletado material para análise histopatológica, citologia e cultura de esfregaço da lesão labial. Feito também pesquisa para anticorpos anti HIV e VDRL.

O laudo histopatológico e citológico (Serviço de Patologia do HUAP) concluiu se tratar de processo inflamatório inespecífico ulcerado e a cultura positiva para *Staphylococcus aureus*.

Paciente apresentou exame sorológico positivo para HIV

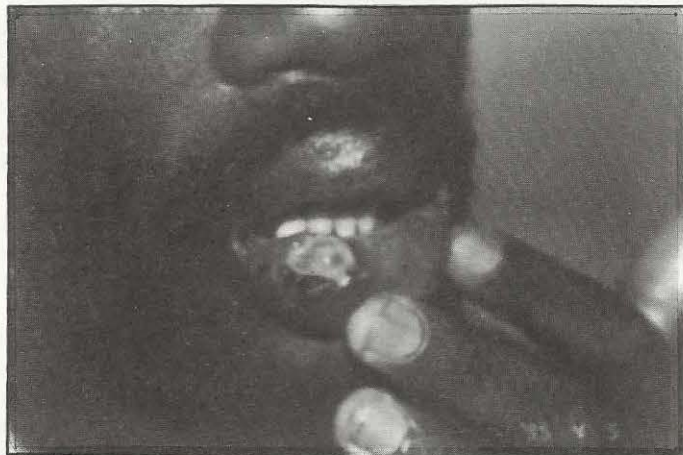

Foto 1 - Paciente HIV Positivo com lesões de Herpes

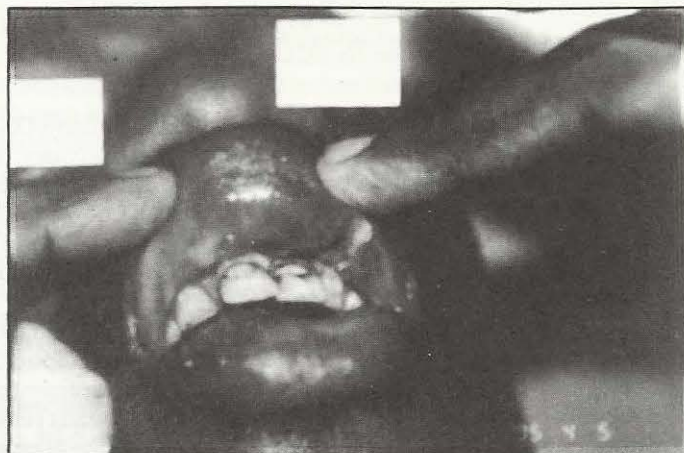

Foto 2 - Paciente HIV Positivo com lesões de Herpes

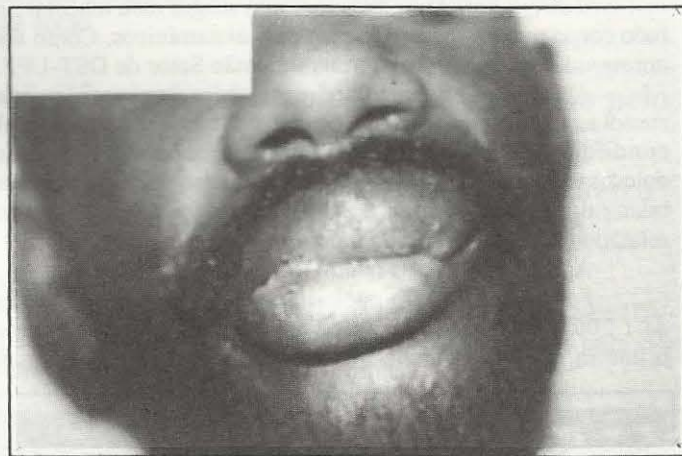


Foto 3 - Paciente HIV Positivo com lesão de Herpes

e negativo para VDRL. A parceira foi convidada a comparecer ao setor e se dispôs a fazer os exames sorológicos sendo o resultado dela igual ao do marido.

Acompanhamento clínico: Paciente fez uso de antibioticoterapia para infecção inespecífica, obtendo melhora clínica. Evoluiu para um quadro de Candidíase oral fazendo uso de antifúngico tópico. Embora não tenha sido detectada a especificidade da lesão, optou-se por prova terapêutica para Herpes com acyclovir oral obtendo-se cicatrização e total desaparecimento das lesões em aproximadamente 45 dias.

No momento, faz tratamento ambulatorial no HUAP, recebendo AZT.

Por este caso podemos ressaltar, mais uma vez, a importância de se ter disponível e oferecer o teste anti HIV a todos os pacientes encaminhados ao nosso Setor.