Anal cancer and its similarities with cervical cancer – the rescue of forgotten studies

Câncer de ânus e suas similaridades com câncer cervical – resgate de estudos esquecidos

José Eleutério Junior[1], Luciano Silveira Pinheiro[1]

Dear Editor,

Human papillomavirus (HPV) is a widely studied agent due to its association with cancers at different sites, as well as the precancerous lesions of these cancers[1].

In recent years, due to a growing number of cases of anal cancer and the clear association between HPV and anal cancer, similar to what occurs with cervical cancer, several studies have been carried out confirming this association and trying to identify groups in which precancerous lesions should be screened[2-4]. The similarities of histological findings between the two sites are evident, which leads to new terminology that recognizes such histological similarities[5]. In the face of the action of the HPV, both sites can develop precancerous lesions and invasive cancer. But who first identified this association and studied this similar tumor histogenesis?

According to Scholefield et al.[6], the first etiological association between anal cancer and a sexually transmitted agent was suggested by Cooper et al.[7]. This study published in the journal Diseases of the Colon & Rectum, volume 22, November-December 1979, brought the report of four cases. The authors draw attention to the association with receptive anal intercourse. Scholefield et al.[6], studying 82 patients of both sexes, would have been the first ones to describe the endoscopic aspects of an intraepithelial neoplasia in the anal canal. They performed an histopathological study and identified the HPV, demonstrating similarities to what would occur in the cervix.

However, researchers published studies in Brazil in a previous period that pointed out the similarities between cervical and anal cancers, with exciting suggestions. As the studies were published in a non-indexed journal a long time ago, what the authors, indeed the pioneers in this idea, defended was not within reach of other researchers. We feel obliged to correct this, using your prestigious journal to submit the data collected by the authors of the studies, I repeat, in a pioneering way.

Leão and Ferreira in 1974 and Ferreira et al. in 1975 published two important studies in the Journal of Medicine of Universidade Federal do Ceará[8,9]. The first one is entitled "Histogênese dos carcinomas epidermóides do canal anal – descrição das lesões microscópicas associadas (campos neoplásticos potenciais) e tentativa de uniformização da nomenclatura histopatológica e proposição de métodos auxiliares para o diagnostico precoce" ("Histogenesis of squamous cell carcinomas of the anal canal – description of the associated microscopic lesions (potential neoplastic fields) and an attempt to standardize the histopathological nomenclature and propose auxiliary methods for early diagnosis") (**Figure 1**). In this study, the authors show and describe histopathological observations of identical phenomena (potentially neoplastic fields – dysplasias) that occur in the cervix and the anal canal preceding and/or coursing with squamous cell carcinomas, and say there were "clear similarities between the microscopic lesions associated with squamous cell tumors" (dysplasias) of the uterine cervix and the anal canal; in both sites there is a squamocolumnar junction...".

The second study, entitled "Histogênese dos carcinomas epidermóides do canal anal: incidência de lesões matrizes – displasias – e de carcinomas "ocultos" em material oriundo de hemorroidectomia" (Histogenesis of squamous cell carcinomas of the anal canal: incidence of matrix lesions – dysplasias – and "hidden" carcinomas in hemorrhoidectomy specimen) (**Figure 2**), evaluated in 327 cases, between 1970 and 1974, with specimen from patients submitted to hemorrhoidectomy. In this study, the authors observed mild dysplasia

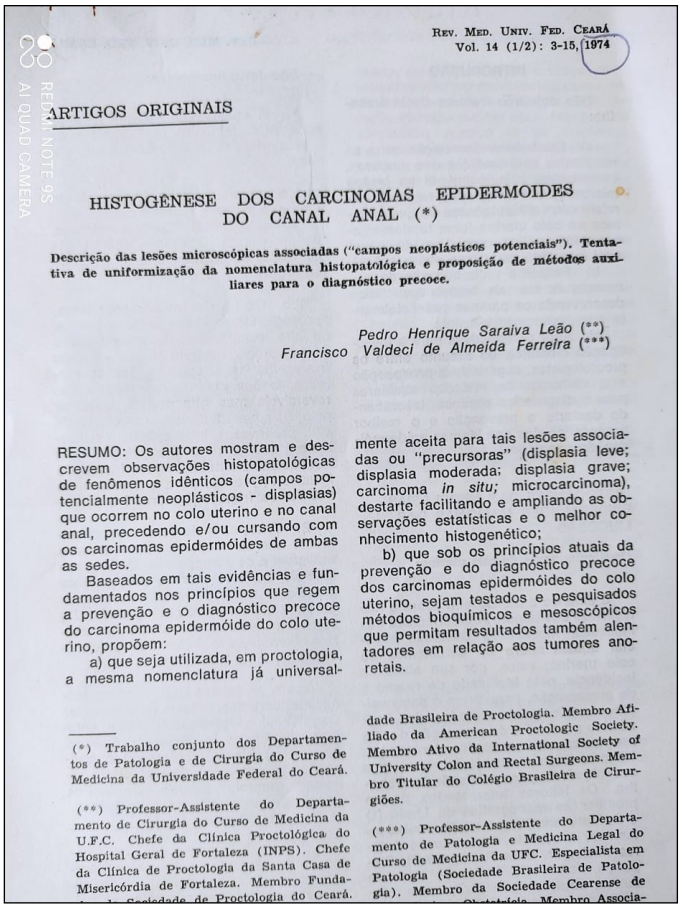

REV. MED. UNIV. FED. CEARÁ
Vol. 14 (1/2): 3-15, 1974

ARTIGOS ORIGINAIS

HISTOGÊNESE DOS CARCINOMAS EPIDERMOIDES DO CANAL ANAL (*)

Descrição das lesões microscópicas associadas ("campos neoplásticos potenciais"). Tentativa de uniformização da nomenclatura histopatológica e proposição de métodos auxiliares para o diagnóstico precoce.

Pedro Henrique Saraiva Leão (**)
Francisco Valdeci de Almeida Ferreira (***)

RESUMO: Os autores mostram e descrevem observações histopatológicas de fenômenos idênticos (campos potencialmente neoplásticos - displasias) que ocorrem no colo uterino e no canal anal, precedendo e/ou cursando com os carcinomas epidermóides de ambas as sedes.

Baseados em tais evidências e fundamentados nos princípios que regem a prevenção e o diagnóstico precoce do carcinoma epidermóide do colo uterino, propõem:

a) que seja utilizada, em proctologia, a mesma nomenclatura já universalmente aceita para tais lesões associadas ou "precursoras" (displasia leve; displasia moderada; displasia grave; carcinoma *in situ;* microcarcinoma), destarte facilitando e ampliando as observações estatísticas e o melhor conhecimento histogenético;

b) que sob os princípios atuais da prevenção e do diagnóstico precoce dos carcinomas epidermóides do colo uterino, sejam testados e pesquisados métodos bioquímicos e mesoscópicos que permitam resultados também alentadores em relação aos tumores anoretais.

(*) Trabalho conjunto dos Departamentos de Patologia e de Cirurgia do Curso de Medicina da Universidade Federal do Ceará.

(**) Professor-Assistente do Departamento de Cirurgia do Curso de Medicina da U.F.C. Chefe da Clínica Proctológica do Hospital Geral de Fortaleza (INPS). Chefe da Clínica de Proctologia da Santa Casa de Misericórdia de Fortaleza. Membro Fundadade Brasileira de Proctologia. Membro Afiliado da American Proctologic Society. Membro Ativo da International Society of University Colon and Rectal Surgeons. Membro Titular do Colégio Brasileira de Cirurgiões.

(***) Professor-Assistente do Departamento de Patologia e Medicina Legal do Curso de Medicina da UFC. Especialista em Patologia (Sociedade Brasileira de Patologia). Membro da Sociedade Cearense de

Figure 1 – Article published in 1974 by Leão and Ferreira[8].

[1]Universidade Federal do Ceará, Faculty of Medicine, Department of Women's, Children's and Adolescents' Health – Fortaleza (CE), Brazil.

https://doi.org/10.5327/DST-2177-8264-20223406

in 28 (8.6%) cases, moderate dysplasia in 9 (2.8%) cases, severe dysplasia in 6 (1.8%) cases, adenocarcinoma in 53 (16.2%) cases, and squamous cell carcinoma in 15 (4.6%) cases. The authors consider the similarities of dysplastic and epidermoid lesions with the cervix and potential common factors in carcinogenesis.

As they were published in Portuguese in a non-indexed journal, these brilliant research studies, unfortunately, remained in the archives of Universidade Federal do Ceará Faculty of Medicine. In an attempt to do justice to these researchers, who were not remembered in the various studies that followed, we feel obliged to share their results and thoughts with the global scientific community to acknowledge their pioneering spirit.

Participation of each author

J.E.J.: Conceptualization, Data curation, Formal Analysis, Funding acquisition, Investigation, Methodology, Project administration, Resources, Software, Supervision, Validation, Visualization, Writing – original draft, Writing – review & editing. L.S.P.: Conceptualization, Data curation, Formal Analysis, Funding acquisition, Investigation, Methodology, Project administration, Resources, Software, Supervision, Validation, Visualization, Writing – original draft, Writing – review & editing.

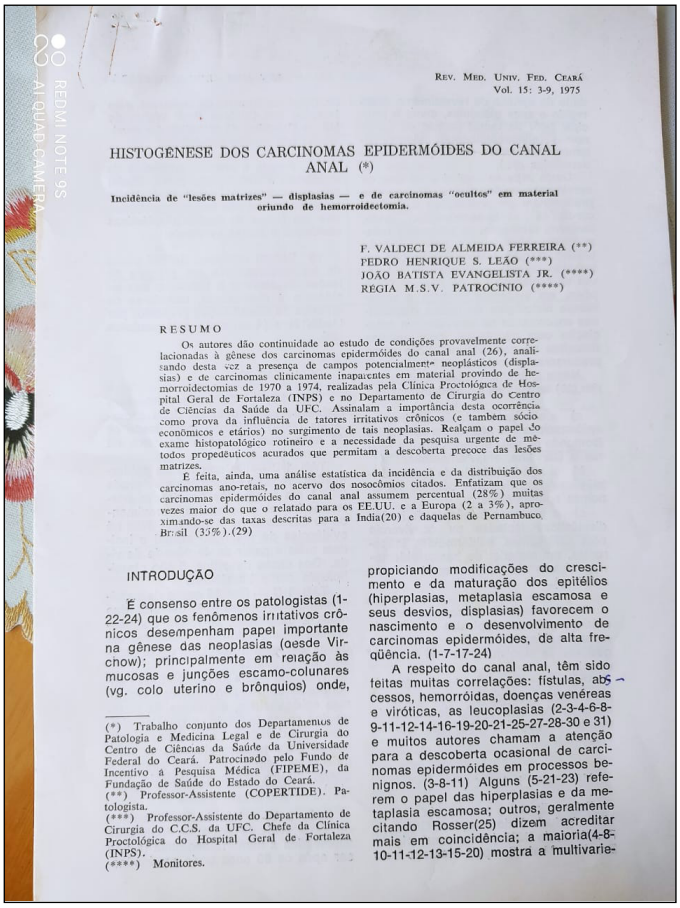

REV. MED. UNIV. FED. CEARÁ
Vol. 15: 3-9, 1975

HISTOGÊNESE DOS CARCINOMAS EPIDERMÓIDES DO CANAL ANAL (*)

Incidência de "lesões matrizes" — displasias — e de carcinomas "ocultos" em material oriundo de hemorroidectomia.

F. VALDECI DE ALMEIDA FERREIRA (**)
PEDRO HENRIQUE S. LEÃO (***)
JOÃO BATISTA EVANGELISTA JR. (****)
RÉGIA M.S.V. PATROCÍNIO (****)

RESUMO

Os autores dão continuidade ao estudo de condições provavelmente correlacionadas à gênese dos carcinomas epidermóides do canal anal (26), analisando desta vez a presença de campos potencialmente neoplásticos (displasias) e de carcinomas clinicamente inaparentes em material provindo de hemorroidectomias de 1970 a 1974, realizadas pela Clínica Proctológica de Hospital Geral de Fortaleza (INPS) e no Departamento de Cirurgia do Centro de Ciências da Saúde da UFC. Assinalam a importância desta ocorrência como prova da influência de fatores irritativos crônicos (e também sócio econômicos e etários) no surgimento de tais neoplasias. Realçam o papel do exame histopatológico rotineiro e a necessidade da pesquisa urgente de métodos propedêuticos acurados que permitam a descoberta precoce das lesões matrizes.

É feita, ainda, uma análise estatística da incidência e da distribuição dos carcinomas ano-retais, no acervo dos nosocômios citados. Enfatizam que os carcinomas epidermóides do canal anal assumem percentual (28%) muitas vezes maior do que o relatado para os EE.UU. e a Europa (2 a 3%), aproximando-se das taxas descritas para a India(20) e daquelas de Pernambuco, Brasil (35%).(29)

INTRODUÇÃO

É consenso entre os patologistas (1-22-24) que os fenômenos irritativos crônicos desempenham papel importante na gênese das neoplasias (desde Virchow); principalmente em relação às mucosas e junções escamo-colunares (vg. colo uterino e brônquios) onde, propiciando modificações do crescimento e da maturação dos epitélios (hiperplasias, metaplasia escamosa e seus desvios, displasias) favorecem o nascimento e o desenvolvimento de carcinomas epidermóides, de alta freqüência. (1-7-17-24)

A respeito do canal anal, têm sido feitas muitas correlações: fístulas, abscessos, hemorróidas, doenças venéreas e viróticas, as leucoplasias (2-3-4-6-8-9-11-12-14-16-19-20-21-25-27-28-30 e 31) e muitos autores chamam a atenção para a descoberta ocasional de carcinomas epidermóides em processos benignos. (3-8-11) Alguns (5-21-23) referem o papel das hiperplasias e da metaplasia escamosa; outros, geralmente citando Rosser(25) dizem acreditar mais em coincidência; a maioria(4-8-10-11-12-13-15-20) mostra a multivarie-

(*) Trabalho conjunto dos Departamentos de Patologia e Medicina Legal e de Cirurgia do Centro de Ciências da Saúde da Universidade Federal do Ceará. Patrocinado pelo Fundo de Incentivo à Pesquisa Médica (FIPEME), da Fundação de Saúde do Estado do Ceará.
(**) Professor-Assistente (COPERTIDE). Patologista.
(***) Professor-Assistente do Departamento de Cirurgia do C.C.S. da UFC. Chefe da Clínica Proctológica do Hospital Geral de Fortaleza (INPS).
(****) Monitores.

Figure 2 – Article published in 1975 by Ferreira et al.[9]

Funding

The authors declare no financial support.

Conflict of interest

The authors declare no conflicts of interest.

REFERENCES

1. McLaughlin-Drubin ME, Meyers J, Munger K. Cancer associated human papillomaviruses. Curr Opin Virol. 2012;2(4):459-66. https://doi.org/10.1016/j.coviro.2012.05.004
2. Eleutério J Jr, Benício GC, Giraldo PC, Gonçalves AK, Eleutério RM, Oliveira DN, et al. Liquid-based cytology and HPV DNA testing using intra-anal specimens from HIV-negative women with and without genital HPV-induced lesions. Diagn Cytopathol. 2015;43(5):360-5. https://doi.org/10.1002/dc.23238
3. Wieland U, Kreuter A. Anal cancer risk: HPV-based cervical screening programmes. Lancet Infect Dis. 2019;19(8):799-800. https://doi.org/10.1016/S1473-3099(19)30296-8
4. Kimura CMS, Nahas CSR, Silva-Filho EV, Ribeiro VL, Segurado AC, Alcântara FFP, et al. High-risk human papillomavirus test in anal smears: can it optimize the screening for anal cancer? AIDS. 2021;35(5):737-45. https://doi.org/10.1097/QAD.0000000000002795
5. Darragh TM, Colgan TJ, Cox JT, Heller DS, Henry MR, Luff RD, et al. The Lower Anogenital Squamous Terminology Standardization Project for HPV-Associated Lesions: background and consensus recommendations from the College of American Pathologists and the American Society for Colposcopy and Cervical Pathology. Arch Pathol Lab Med. 2012;136(10):1266-97. https://doi.org/10.5858/arpa.LGT200570
6. Scholefield JH, Sonnex C, Talbot IC, Palmer JG, Whatrup C, Mindel A, et al. Anal and cervical intraepithelial neoplasia: possible parallel. Lancet. 1989;2(8666):765-9. https://doi.org/10.1016/s0140-6736(89)90830-1
7. Cooper HS, Patchefsky AS, Marks G. Cloacogenic carcinoma of the anorectum in homosexual men: an observation of four cases. Dis Colon Rectum. 1979;22(8):557-8. https://doi.org/10.1007/BF02587005.
8. Leão PHS, Ferreira FVA. Histogênese dos carcinomas epidermóides do canal anal – descrição das lesões microscópicas associadas ("campos neoplásticos potenciais"). Tentativa de uniformização da nomenclatura histopatológica e proposição de métodos auxiliares para o diagnóstico precoce. Rev Med Univ Fed Ceará. 1974;14(1-2):3-15.
9. Ferreira FVA, Leão PHS, Evangelista JB Jr, Patrocínio RMSV. Histogênese dos carcinomas epidermóides do canal anal – incidência de "lesões matrizes" – displasias e de carcinomas "ocultos" em material oriundo de hemorroidectomia. Rev Med Univ Fed Ceará. 1974;15(1):3-9.

Address for correspondence
JOSE ELEUTERIO JUNIOR
Rua Prof. Costa Mendes, 1608, 2º andar, Bloco Didático da Faculdade de Medicina, Universidade Federal do Ceará
Rodolfo Teofilo Fortaleza (CE), Brazil
CEP.: 60430-140
E-mail: eleuterofilo@gmail.com

Received on: 02.02.2022
Approved on: 02.07.2022

This is an open access article distributed under the terms of the Creative Commons license.